

# Hernias Diafragmáticas (Hiatales) Gigantes

Con el advenimiento de la radiología clínica se hizo evidente que la hernia diafragmática es una anomalía relativamente frecuente que no siempre se relaciona con síntomas. Se han identificado tres tipos principales de hernia hiatal esofágica que difieren en su presentación anatómica y manifestaciones clínicas.

## Tipo I - Hernia Deslizante

Se caracteriza por dislocación cefálica del cardias en el mediastino posterior. Es el tipo más común, representando siete veces más casos que la hernia paraesofágica.

## Tipo II - Hernia Paraesofágica

Su propiedad más notoria es la dislocación cefálica del fondo gástrico con cardias en posición normal. También conocida como hernia por rodamiento.

## Tipo III - Hernia Mixta

Combinación deslizante-rodamiento que se caracteriza por dislocación cefálica del cardias y el fondo gástrico simultáneamente.

La fase terminal de las hernias tipo II y III se identifica por la migración de todo el estómago hacia el tórax cuando gira 180° sobre su eje longitudinal, con el cardias y el píloro como puntos de fijación. Esta anomalía se denomina estómago intratorácico. En algunas clasificaciones taxonómicas se declara una hernia hiatal tipo IV cuando también se hernia un órgano adicional, por lo general el colon.

## Incidencia y Demografía

La edad media de presentación de la hernia paraesofágica es de 61 años, comparada con 48 años para la hernia deslizante. Las hernias paraesofágicas se presentan con mayor frecuencia en mujeres con una proporción de 4:1.

## Etiología

El deterioro estructural de la membrana frenoesofágica con el transcurso del tiempo explica la incidencia más alta en el grupo de mayor edad. Estos cambios implican adelgazamiento de la capa fascial superior y pérdida de elasticidad de la capa fascial inferior.

# Manifestaciones Clínicas y Diagnóstico

La presentación clínica de la hernia hiatal paraesofágica difiere significativamente de la hernia por deslizamiento. Por lo general, se observa mayor cantidad de síntomas de disfagia y plenitud posprandial con las hernias paraesofágicas, mientras que los síntomas característicos de pirosis y regurgitación se presentan más en la hernia por deslizamiento.

## Síntomas Principales

- Disfagia por compresión del esófago adyacente
- Plenitud posprandial o dolor torácico retroesternal
- Disnea por compresión mecánica
- Neumonía recurrente por aspiración

## Complicaciones

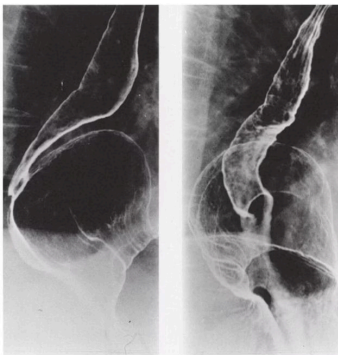
Alrededor de **33% de los individuos con PEH presenta anemia** a causa del sangrado recurrente que proviene de la ulceración de la mucosa gástrica en la porción herniada del estómago.

La anemia se elimina en > 90% de los pacientes después de la reparación de la hernia.

## Riesgos Graves

La presencia de hernia paraesofágica pone en peligro la vida a causa de fenómenos catastróficos súbitos: sangrado excesivo, formación de vólvulo con obstrucción aguda o infarto del estómago.

## Métodos Diagnósticos



### Estudios Radiológicos

El diagnóstico se puede establecer mediante radiografía de tórax en posición erecta si se observa un nivel hidroaéreo por atrás de la silueta cardíaca. La precisión del estudio con bario del tubo digestivo superior es mayor para la detección de la hernia paraesofágica, ya que ésta es una anomalía permanente.

### Esofagoscopia

La esofagoscopia con fibra óptica es útil para el diagnóstico y clasificación. En retroflexión, una hernia hiatal deslizante se identifica al localizar una bolsa recubierta con pliegues gástricos que se extienden por encima de la impresión del diafragma.

60%

### Exposición Esofágica al Ácido

Porcentaje de pacientes con PEH que muestran mayor exposición esofágica al jugo gástrico

88%

### Peristálsis Normal

La función del cuerpo esofágico permanece normal en la mayoría de casos con PEH




< 5%

### Riesgo de Incarceración

Riesgo de por vida de incarceration en hernias paraesofágicas asintomáticas

# Tratamiento Quirúrgico y Resultados

El tratamiento de la hernia paraesofágica hiatal es quirúrgico en gran medida. La recomendación tradicional se basa en la incidencia importante de complicaciones catastróficas que ponen en riesgo la vida, como sangrado, infarto y perforación. Sin embargo, estudios recientes sugieren que las complicaciones podrían ser menos frecuentes de lo que se pensaba anteriormente.

		
<b>Indicaciones</b> La presencia de hernia paraesofágica se considera indicación para reparación quirúrgica. La vigilancia cercana en caso de PEH asintomática constituye una opción aceptable.	<b>Técnica Laparoscópica</b> La reparación laparoscópica se ha convertido en la técnica estándar. Facilita la reducción del vólvulo y presenta menor traumatismo y dolor posoperatorio que el acceso transtorácico.	<b>Reforzamiento</b> El uso de malla sintética o biológica para reforzar el cierre de los pilares reduce la tasa de recurrencia de 40% a 10-15%.

## Aspectos Técnicos Clave

<b>Reparación Diafragmática</b> La reparación tiene una incidencia relativamente alta de recurrencia (10 a 40%) cuando los pilares se cierran solo con sutura permanente. Los estudios controlados demostraron un descenso en la tasa de recurrencia cuando se usa malla.	<b>Funduplicatura</b> La mayoría de los cirujanos recomienda la adición de un procedimiento antirreflujo sistemático. La vigilancia de 24 h del pH esofágico muestra mayor exposición esofágica al jugo gástrico en <b>60 a 70% de los pacientes con PEH</b> .	<b>Esófago Corto</b> La PEH gigante puede relacionarse con un esófago corto en 5 a 20% de los pacientes. La gastroplastia de Collis logra la elongación esofágica mediante la creación de un neoesófago.
--	---	---

## Anillo de Schatzki

El anillo de Schatzki es un reborde circunferencial delgado que se ubica en la mucosa del tercio inferior del esófago, en la unión escamocolumnar, y que se presenta con frecuencia junto con hernia hiatal. Su prevalencia varía entre 0.2 y 14% en la población general.

<b>Síntomas</b>	<b>Diagnóstico</b>	<b>Tratamiento</b>
Episodios breves de disfagia durante la ingestión apresurada de alimentos sólidos	Mediante esofagograma con bario que muestra anomalía de llenado circunferencial en el esófago distal	Dilatación esofágica para pacientes sin reflujo; cirugía antirreflujo para casos con reflujo comprobado
<b>1</b>	<b>2</b>	<b>3</b>
<b>&gt; 90%</b> <b>Alivio de Síntomas</b> Porcentaje de pacientes que experimentan alivio tras reparación quirúrgica de PEH	<b>&lt; 1%</b> <b>Mortalidad Electiva</b> Tasa de mortalidad en procedimientos electivos de reparación de hernia hiatal	<b>48 días</b> <b>Estancia de Urgencia</b> Promedio de hospitalización en reparación de urgencia versus 9 días en electiva

Los resultados óptimos con la reparación abierta o laparoscópica de la hernia hiatal gigante deben incluir opciones para reforzamiento con malla del cierre hiatal y prolongación esofágica selectiva. A pesar de la elevada incidencia de recurrencia radiográfica, debe subrayarse que la hernia recurrente asintomática no necesita reparación, ya que el riesgo de incarceration, estrangulamiento u obstrucción es mínimo.